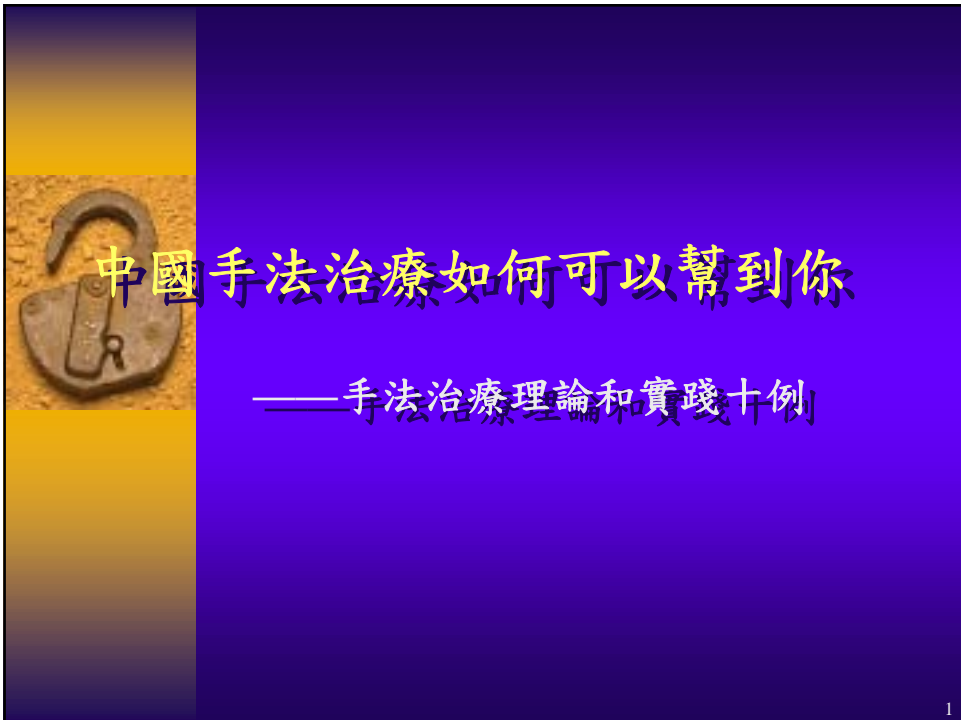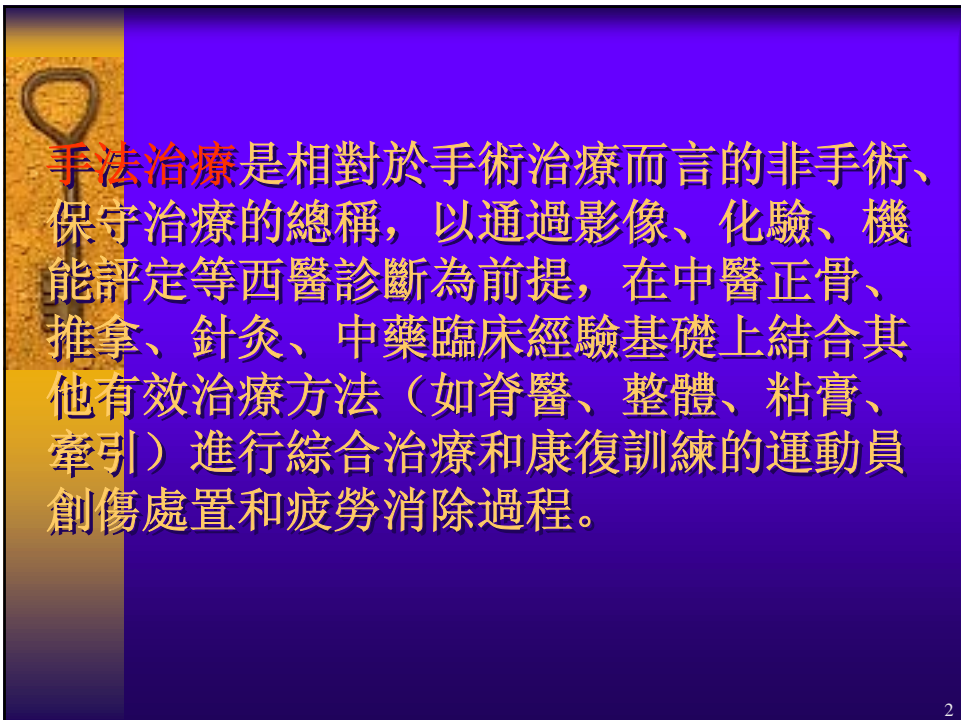




中國手法治療如何可以幫到你


——手法治療理論和實踐十例

1




手法治療是相對於手術治療而言的非手術、保守治療的總稱，以通過影像、化驗、機能評定等西醫診斷為前提，在中醫正骨、推拿、針灸、中藥臨床經驗基礎上結合其他有效治療方法（如脊醫、整體、粘膏、牽引）進行綜合治療和康復訓練的運動員創傷處置和疲勞消除過程。

2



發展歷程 伴隨中國體育發展50年，以北京為中心，成都、上海、武漢、廣州、瀋陽為基地，有醫科大學畢業生、中醫專家、武術世家、教練員、運動員共同合作參加、取長補短在運動實踐逐步總結形成；同時，通過國際交流（早期的蘇聯到近20年的美國、歐洲、日本、澳洲等）不斷吸收西方現代運動醫學的成果。

3



技術隊伍 以西醫醫生為主體結合中醫、運動保健、康復訓練的專業人才的服務團隊，分為醫生和治療師兩個專業界別，履行不同職責。主要挑選醫學院（本科生）、體育學院（本科生、研究生）畢業生作專科培養，也有部分退役運動員學徒培養。

4



科學研究

骨關節影像學 X線 CT MRI 超聲波
肌肉神經電生理學 肌電圖 誘發電位
血液動力學 鐳同位素掃描 骨掃描
生化檢驗 微量元素 自由基 痛物質
抗體 風濕因子
微創傷檢查 關節鏡 活組織檢查

5



治療實例 治療作用之舒筋活血

**松解肌肉痙攣，改善局部血液循環，
促進組織生長**

例1 三項鐵人運動員 李XX 因過度訓練造成小腿疼痛，骨掃描顯示雙側脛骨疲勞骨折。用針灸治療消除肌肉痙攣，手法刺激骨膜及骨皮質，消除局部增生，改善局部血液循環，配合力量訓練，加速骨折愈合。完全康復已4年。

6



治療實例 治療作用之關節整復

手法治療整復關節脫位，恢復正常關節功能，減少其他並發功能障礙。

例2 跳水運動員吳X X 因長期訓練造成頸椎韌帶勞損、鬆弛，引起慢性環樞椎習慣性脫位，出現頸痛，頭暈、噁心、眼花和視力下降。手法整復後，緩解椎動脈受壓，增加腦部血液供應，症狀即刻改善，視力短期提高0.5-0.7。

7



治療實例 治療作用之消疲醒神

手法按摩加快疲勞消除，促進恢復可作用在局部肌肉疲勞和神經疲勞不同層面

例3 國際象棋棋后謝X 在女子國際象棋挑戰賽備戰中，因過度疲勞造成頭疼、頭暈，睡眠不良，注意渙散，水平下降。經手法治療狀態明顯改善，為此開中國隊為腦力體育項目派隨隊醫生之先河。在挑戰賽以及後來的衛冕賽中，隨隊醫生被譽為最受歡迎的人。

8



治療實例 治療方法之以本為主

手法治療解除軟組織壓力，消除對神經壓迫，治療嚴重腰腿痛

例4 香港著名藝人蕭XX 長期腰腿疼痛，活動受限，影響工作和日常生活。經3次手法治療松解肌肉、筋膜對脊椎神經的壓迫，疼痛消除。

9



治療實例 治療方法之標本兼治

手法治療要注意原發創傷和繼發勞損兼治，提高整體治療效果

例5 體育大學教授盧XX 14歲時單杆練習時墜落，踝關節扭傷，治療後基本恢復，唯劇烈運動時動作不利，當作傷後後遺症未予理會。28年後偶然提及，手法治療一次，解除腓側伸趾長肌腱粘連，消除疼痛。

10



綜合治療是現代中國運動醫學手法治療的精髓，吸收全世界成功的經驗，爭取取得最好的效果

例6 體操運動員 李X 出席世界錦標第一天比賽中踝關節扭傷，韌帶部分斷裂，關節內出血。關節腫脹、疼痛，功能障礙。採用中藥外敷排淤消腫，手法整復復位，粘膏（Taping）支持保護。堅持完成三天比賽，成功獲得6枚金牌，創造體壇奇跡。



手法治療運動創傷針對病因、病症治療時，還要特別聯係運動學原理，開展平衡治療，保持運動員整體發揮。

例7 羽毛球運動員 王X 長期患有膝關節勞損，在多站賽事後腰部疲勞，疼痛明顯，上網動作症狀最重。經檢查除腰、膝傷患外，髖關節周圍肌肉緊張致髖關節活動範圍減小，同樣技術要求下就會明顯增加腰、膝部負荷，加重損傷、減緩康復。改用舒緩髖關節肌肉及背部緊張，提高髖關節活動範圍為主的治療，平衡軀幹肢體運動協調，間接緩解腰部壓力，效果十分滿意。



治療實例 治療方法之應急敷衍

手法治療主要應用在慢性損傷、過度訓練引發的疲勞，在特定條件下嚴重急性損傷時發揮敷衍、應急作用，確保完成重大比賽。

例8 羽毛球運動員 趙XX 參加世界競標賽前三天，肘關節游離體嵌頓，關節絞鎖。手術摘取舒緩關節活動是最有效治療，但需要兩三週恢復。爲了繼續比賽嘗試手法整復，把碎骨移動到不影響關節運動的位置，取得成功，競技水平發揮良好，取得當屆世界冠軍。

13




治療實例 注意事項之適應症、禁忌症

手法治療前要診斷明確、治療中不斷評估，嚴格執行操作指引，選擇治療適應症和避免處置禁忌症。

例9 國家芭蕾舞演員周XX 長期腰腿痛加重，不能排練、演出而住院治療。X線檢查沒有骨病變，採用手法治療效果不佳，注意到夜間疼痛劇烈的因素，在北京做腰部CT、MRI沒有發現腫瘤，半年後療效不好自動出院。結果在上海MRI查出胸腰段硬脊膜纖維瘤，手術後痊愈。

14



手法治療也有其作用劑量，依力度、頻率、時間決定，掌握不同部位、組織耐受程度，區別運動員不同狀態、時相做出選擇。

例10 網球運動員彭X 患有手部肌腱炎，逐漸嚴重至出現腕管綜合症及中指扳擊指。手法治療採用長時間牽拉、揉法按摩、熱敷，停止運動，半年後出現手部組織張力下降，血液循環減慢，手部水腫，功能下降。改用冰敷加肌腱掐、刮消炎，手部向心推促進血液回流，恢復適量運動，三週後康復。



謝謝大家！